LE SYNDROME DU MARTEAU HYPOTHÉNAR

EN TANT QUE MALADIE PROFESSIONNELLE

~

Note destinée au Conseil scientifique

Créée le 16 mai 2011

Par le Fonds des maladies professionnelles

Dr. Carlos A. Henríquez L.

.be

FEDRIS

AGENCE FÉDÉRALE DES RISQUES PROFESSIONNELS



1 NATURE DE L'AFFECTION

Le syndrome du marteau hypothénar est une affection vasculaire prenant la forme d'une occlusion distale de l'artère ulnaire dans le canal de Guyon (canal ulnaire), au niveau de l'apophyse unciforme de l'os crochu. Ce syndrome a été décrit pour la première fois en 1934 par Von Rosen comme une occlusion aigüe et traumatique de l'artère ulnaire chez un outilleur (Von Rosen, 1934). En 1970, Conn lui donna le nom de « syndrome du marteau hypothénar » parce qu'il se manifeste dans la plupart des cas chez des personnes qui utilisent la face ulnaire de la main comme un marteau pour frapper (Conn et al., 1970). La littérature décrit également un syndrome du marteau thénar comme étant une occlusion de l'artère radiale à la suite d'un traumatisme chez des personnes effectuant un travail manuel, mais ce syndrome est très rare, en raison de la disposition anatomique différente de l'artère radiale par rapport à l'artère ulnaire.

2 ETIOPATHOGENÈSE

L'occlusion de l'artère ulnaire au niveau du poignet ou de l'éminence hypothénar anatomique est la conséquence d'un traumatisme fermé unique ou répété (traumatisme de compression) provoqué par le fait de frapper, pousser ou tordre régulièrement avec la main (Conn et al., 1970 ; De Faucal, 1991 ; Zweig et al., 1969).

Plus rarement, le SMH est décrit comme étant causé par une pression continue dans l'axe ulno-carpien en cas d'exposition à des vibrations mécaniques (Thomson et al., 2006). Cette exposition peut jouer un rôle important comme facteur complémentaire. Les plaintes d'un hand arm vibration syndrome peuvent en effet ralentir le diagnostic d'un SMH (Pineda et al., 1985).

Un traumatisme fermé aigu ou chronique peut endommager

l'intima, avec pour conséquence la formation d'un caillot entraînant des embolies dans les artères digitales (généralement des doigts II-IV). L'occlusion au niveau de l'arcade palmaire superficielle est responsable de l'apparition de plaintes ischémiques (Wandtke et al., 1976). Un anévrisme apparaît souvent en raison d'une lésion de la média, avec secondairement un phénomène local de thrombose à la suite de la modification de l'état rhéologique (Bergan et al., 1970 ; Conn et al,1970 ; Mosquera et al., 1988 ; Van de Walle et al., 1998). Un traumatisme artériel direct favorisera l'apparition d'un anévrisme sacciforme (en forme de poche), un microtraumatisme favorisera plutôt un anévrisme fusiforme (en forme de fuseau) (Vayssairat et al., 1987). Dans certains cas, l'anévrisme peut comprimer à son tour la branche sensitive du nerf ulnaire, située dorsalement par rapport à l'artère ulnaire, ce qui entraîne des plaintes typiquement neurogènes.

Etant donné la bonne vascularisation artérielle de la main, l'affection aboutit rarement à une menace vitale avec nécrose des tissus (Klyscz et al., 1996). L'étendue, la localisation de l'occlusion ainsi que la vascularisation collatérale dans la main détermineront la gravité de l'affection (Jagenburg et al., 2000 ; Klyscz et al., 1996).

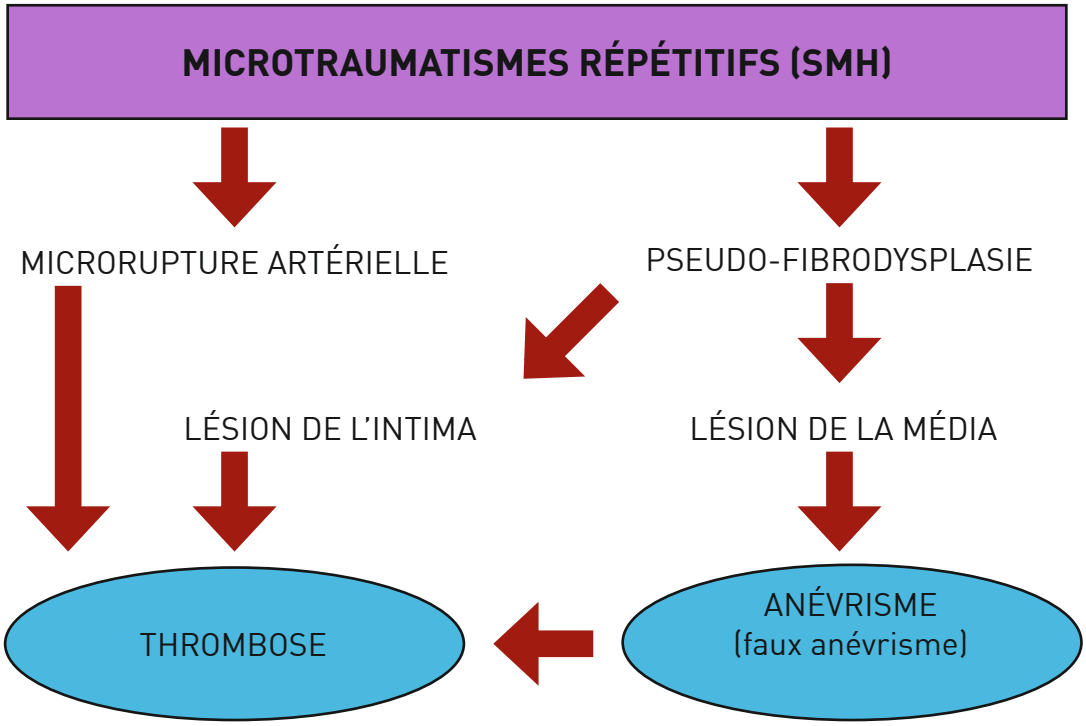

3 EPIDÉMIOLOGIE

Bien que le SMH soit mentionné comme étant une affection rare, il est assez fréquemment décrit dans le cas d'activités professionnelles (Gaylis et al., 1976), récréatives et sportives (Zweig et al., 1969).

Le SMH est fréquent chez les hommes d'âge moyen économiquement actifs, et moins fréquent chez les hommes jeunes (Boabaid et al., 1994 ; Nitecki et al., 2008 ; Scharnbacher et al., 2006). Généralement, c'est la main dominante qui est affectée. Lors des activités professionnelles, la main est utilisée pour frapper, pousser ou presser des objets durs. On compte parmi les groupes professionnels effectuant un travail manuel et considérés comme étant « à risque » : les métallurgistes (Von Rosen, 1934), les mécaniciens automobiles (Rodoni et al., 2002), les ouvriers tourneurs, les machinistes, les mineurs, les tailleurs de pierre, les bouchers, les boulangers, les maçons et les menuisiers (Klyscz et al., 1996 ; Letzel et al., 2003 ; Villalba et al., 2009).

Dans une étude portant sur 127 mécaniciens automobiles, Little et al. ont constaté que 79 d'entre eux (62%) utilisaient la main pour frapper. Onze sur les 69 (14%) présentaient des plaintes d'insuffisance vasculaire et d'occlusion de l'artère ulnaire à une main (9 cas) ou aux deux mains (2 cas). L'affection a été constatée au moyen d'un examen médical : test d'Allen et examen Doppler (Little et al., 1972). S'agissant des mécaniciens automobiles atteints de SMH, il a été suggéré que la durée de l'activité professionnelle (29,9 ans en moyenne) pendant laquelle des mouvements de percussion répétitifs étaient effectués avec la main, ainsi que l'âge des patients (49,8 ans en moyenne) sont des déterminants importants. Cette étude ne tient pas compte d'autres facteurs, comme le tabagisme ou les activités de loisirs.

Une étude rétrospective menée en 2007 par Marie et al. a examiné la prévalence du SMH chez des personnes présentant des plaintes de type Raynaud et a évalué les résultats à court et long terme après un traitement

conservateur. Sur 4148 individus présentant des plaintes de type Raynaud, et sélectionnés entre 1990 et 2006, un SMH a été constaté chez 47 personnes (1,13%) ; 43 d'entre elles (91,5%) avaient subi une exposition professionnelle à un traumatisme répétitif de la main, avec une durée d'exposition moyenne de 21 ans et un âge moyen de 42,5 ans. Une de ces personnes (2,2%) pratiquait l'aïkido et trois autres (6,4%) avaient développé un SMH après un traumatisme unique de la main au niveau de l'hypothénar (Marie et al., 2007).

Une étude cas-témoins rétrospective multicentrique réalisée par Röhrl en vue de déterminer les risques professionnels et extra-professionnels d'un SMH a relevé, dans un groupe de 73 personnes souffrant du SMH, une exposition à des impacts professionnels chez 54 individus (74%), avec une durée moyenne d' exposition de 24,4 ans. L'exposition à des impacts était en moyenne de 228 coups/jour, avec un OR=2,84% (IC : 1,27-6,34) comme indicateur important du risque de développer un SMH. L'âge moyen était de 51,7 ans. La main dominante était souvent atteinte (Röhrl, 2008). Pour le facteur de risque « importance d'exposition quotidienne à des impacts» chez les ouvriers, l'OR était de 6,41 (CI : 2,63-15,64). Une particularité révélée par cette étude étaient les odds ratios élevés pour les activités en tant que « col bleu », également dans l'analyse multivariée, où l'OR était de 28,04 (CI : 4,14-189,72) (activités en tant que col bleu, ⩾ 5 ans ou ⩾ 30% de la vie professionnelle).

Dans une étude transversale, Carpentier et al. ont examiné la prévalence, les facteurs de risque et les corrélations cliniques de l'occlusion de l'artère ulnaire dans la population générale dans quatre régions de France. Dans une première phase, 2000 personnes (⩾ 18 ans) ont été interrogées par téléphone dans chaque région au sujet des plaintes de type Raynaud. Dans une deuxième phase, des sous-groupes ont été invités à passer un examen médical lors duquel un test d'Allen bilatéral a été effectué en vue de détecter une occlusion de l'artère ulnaire. La sélection du sous-groupe s'est faite sur la base de questions portant sur la couleur et la sensibilité au froid des doigts, avec ou sans plaintes de type Raynaud. Au bout du compte, 688 femmes et 335 hommes étaient concernés. Chez 36 hommes et 7 femmes, l'occlusion d'au moins une artère ulnaire a été constatée. La prévalence estimée est de 9,6% pour les hommes et de 1,0% pour les femmes. Chez les hommes, 8,1% présentent une occlusion au niveau de la main dominante, 2,4% au niveau de la main controlatérale ; chez les femmes, ces chiffres sont respectivement de 0,9% et 0,4%. Chez les hommes, il existe un lien clair avec l'âge : 16,4% des hommes de plus de 50 ans ont au moins une artère ulnaire occluse, contre 1,4% les hommes plus jeunes ($p<0.001$). Le seul facteur de risque indépendant est l'exposition professionnelle à des traumatismes palmaires répétitifs, avec un lien significatif avec la fréquence des percussions et la durée de l'exposition (⩾ 10 ans). Dans cette étude, le lien entre l'exposition à des appareils vibrants, ainsi que des habitudes tabagiques, et l'apparition du SMH n'était pas significatif (Carpentier et al., 2009).

4 SYMPTOMATOLOGIE ET ASPECTS CLINIQUES

Les symptômes commencent souvent de manière soudaine par une ischémie distale et des plaintes unilatérales de type Raynaud au niveau des doigts V, IV, III et II de la main dominante (Bergan et al., 1970). Dans la plupart des cas, ce sont les doigts V et IV qui sont touchés (Stober, 2003).

Le mécanisme traumatique répétitif au niveau de l'éminence hypothénar déclenche des vasospasmes (Cercueil et al., 1997) favorisant l'agrégation des thrombocytes, avec pour conséquence la formation d'un thrombus. Les plaintes varient d'une douleur irradiante sur la face ulnaire de la main (immédiatement après le traumatisme) à des paresthésies devenant chroniques indiquant une compression locale du nerf ulnaire (Ablett et al., 2008 ; Conn et al., 1970). Par ailleurs, on peut observer des picotements accompagnés de pâleur et d'une coloration cyanosée des doigts et/ou du bout des doigts et, dans une moindre mesure, des crevasses (Ablett et al., 2008) et une nécrose du bout des doigts (Nuber et al., 2002), ainsi qu'une sensation de froid au niveau des doigts atteints, mais également une hémorragie sous-unguéale. Les plaintes peuvent être déclenchées par l'exposition au froid. Dans de nombreux cas, les patients ont mentionné une consommation de nicotine de longue durée.

Lors de l'examen clinique, on constate un renflement au niveau de l'éminence hypothénar, ainsi qu'une masse pulsante sensible sur l'hypothénar en cas d'anévrisme (Pineda et al., 1985) et éventuellement des colorations épisodiques blanches ou pourprées des doigts (II à V) avec absence de rougeur hyperémique (Pineda et al., 1985). La coloration triphasée typique des doigts (blanc/bleu/rouge) telle qu'observée dans le cas du syndrome de Raynaud idiopathique est absente.

La distinction entre le SMH et le syndrome de Raynaud idiopathique primaire (SRP) se fait à l'aide des facteurs suivants :

- Concerne principalement des hommes;
- Traumatismes répétitifs de la main ou du poignet dans l'anamnèse professionnelle;
- Asymétrie des plaintes de type Raynaud , généralement la main dominante;
- Pulsations ulnaires/radiales faibles (pouls serré);
- Phase hyperémique absente (coloration rouge des doigts);
- Accès graves aboutissant à une ischémie/nécrose digitale;
- Ulcérations distales dans la région irriguée par les vaisseaux sanguins atteints et/ou test d'Allen positif.

5
ASPECTS DIAGNOSTIQUES

Le diagnostic d'un SMH se fonde classiquement sur trois critères (Vayssairat et al., 1987) :

1. Confirmation angiographique d'un thrombus ou d'un anévrisme au niveau de l'artère ulnaire ;
2. Utilisation régulière de la main pour frapper, dans le cadre professionnel ou récréatif ;
3. Exclusion d'autres causes au moyen d'un diagnostic différentiel.

Les plaintes peuvent parfois se manifester de manière suraigüe, mais aussi de manière légèrement intermittente, le patient se souvenant alors rarement d'un accident ou d'un traumatisme préalable. La gravité et la manifestation de la symptomatique mènera le patient à chercher une aide médicale (Ablett et al., 2008).

Lors de l'inspection de la main, on remarque parfois des différences de couleur au niveau des doigts ou du bout des doigts. Dans certains cas, une nécrose du bout du doigt est également présente comme signe d'une affection vasculaire ou comme conséquence d'un problème de blessure locale (Bergan et al., 1970 ; Vayssairat et al., 1994). On décrit par ailleurs la formation d'un cal au niveau de l'éminence hypothénar comme réaction locale, ainsi que des crevasses au bout des doigts.

La palpation de la main met en lumière la sensibilité de la région atteinte, ainsi que la présence d'une masse pulsante tangible en cas d'anévrisme. Un examen complet des pulsations, tant dans les membres supérieurs que dans les membres inférieurs, fait partie de l' examen médical général, en vue d'exclure d'autres pathologies au moyen d'un diagnostic différentiel. Pour que l'examen médical soit exhaustif, la tension doit être mesurée au niveau des deux bras afin de détecter d'éventuelles anomalies ou différences.

La littérature spécialisée considère le test d'Allen comme étant le seul test clinique fiable présentant une validité et une reproductibilité suffisantes. Ce test est utilisé depuis

des années pour évaluer l'irrigation collatérale au niveau du poignet. Même si les résultats ne sont pas toujours cohérents, le test d'Allen reste un indicateur valable pour les cas suspects dans la pratique clinique (Cooke, 2003).

L'examen Doppler est une technique d'examen rapide et simple qui, combinée au test d'Allen, offre une bonne alternative pour un examen d'orientation efficace.

6 ALGORITHME DIAGNOSTIQUE

Les données épidémiologiques et médicales fournies par la littérature permettent de définir de manière scientifiquement étayée des critères médicaux sur la base desquels le diagnostic du SMH peut être posé avec suffisamment de certitude à l'aide de moyens simples :

1. L'anamnèse professionnelle spécifique est un élément crucial dans le cadre de l'évaluation médico-légale et constitue en même temps la base de la suite de l'examen.
2. Le diagnostic se base sur :
   - L'anamnèse (évolution de la maladie) : la description chronologique de la première manifestation et la symptomatique locale permettent d'obtenir une vue globale et en même temps spécifique de l'affection.
   - L'examen clinique : une approche pas à pas, systématique et ciblée, est ici nécessaire. Un aspect important de l'examen clinique est la réalisation correcte du test d'Allen.
   - L'examen Doppler : cet examen aisé et non invasif est d'une importance cruciale pour le diagnostic différentiel de la symptomatique locale au niveau des doigts.

Tous les aspects mentionnés ci-dessus constituent des éléments indispensables pour poser avec une grande certitude le diagnostic du SMH de manière simple et systématique. L'utilisation de techniques invasives (angiographie, angiographie par tomographie computérisée, angiographie avec imagerie par résonance magnétique nucléaire) n'est exigée, du point de vue médico-légal, que dans des cas particuliers, lorsque tant l'anamnèse professionnelle que l'anamnèse et l'examen médical n'apportent pas suffisamment de certitudes quant au diagnostic.

DIRECTIVES MÉDICALES

1. ANAMNÈSE PROFESSIONNELLE SPÉCIFIQUE

- Catégorie professionnelle spécifique : travail manuel
- Activité : frapper régulièrement avec la main + exposition éventuelle aux vibrations mécaniques

2. DIAGNOSTIC

Anamnèse

- plaintes de type Raynaud sans hyperémie
- aspect unilatéral : main dominante
- douleur aux doigts ulnaires déclenchée par l'exposition au froid

Plaintes actuelles : doigts blancs, formation d'un cal avec crevasses au bout des doigts, masse pulsante, nécrose du bout du doigt, différence de température entre les deux mains...

Test d'Allen

- bilatéral, après 5 secondes les doigts doivent avoir retrouvé leur couleur normale
- attention : sans hyper-extension du poignet ni des doigts

Examen Doppler

- nécessaire en cas de test d'Allen négatif et de doigts blancs

SYNDROME DU MARTEAU HYPOTHÉNAR

7 PROPOSITION DE DESCRIPTION DE LA MALADIE DANS LA LISTE DES MALADIES PROFESSIONNELLES

Sur la base des données épidémiologiques, il y a plus qu'assez d'arguments pour intégrer le SMH à la liste des maladies professionnelles.

L'exécution d'un travail lors duquel la main est utilisée comme instrument de percussion ou lors duquel la main reçoit des coups s'accompagne d'un risque nettement accru d'apparition de la maladie. Etant donné que cette affection est rare, l'odds ratio constitue une bonne approche du risque relatif, qui peut être estimé entre 3 et 6.

Les cas apparaissant de manière aigüe à la suite d'un coup avec ou sur la main devront être indemnisés comme accidents de travail. S'il n'y a pas de lien clair avec un événement soudain, une durée d'exposition de deux ans peut être postulée pour accepter l'origine professionnelle. Dans les cas d'exposition intense, une durée d'exposition plus courte peut toutefois être suffisante.

Un diagnostic fiable de l'affection est possible sur la base de l'anamnèse, de l'examen clinique et d'examens complémentaires non invasifs.

Etant donné qu'une occlusion de l'artère ulnaire est souvent présente sans générer de plaintes ni de gêne, le diagnostic d'occlusion ne suffit pas en lui-même pour que soit évoquée une maladie professionnelle entrant en ligne de compte pour une indemnisation. L'affection doit être accompagnée de plaintes et/ou de symptômes, de sorte qu'il soit bel et bien question d'un « syndrome ».

Ces éléments pris en compte, la maladie peut être décrite comme suit :

Thrombose ou anévrisme de l'artère ulnaire au niveau de l'éminence hypothénar, accompagné(e) d'un syndrome angioneurotique ou d'ischémie, provoqué(e) par une percussion répétitive avec ou sur l'éminence hypothénar.

8 BIBLIOGRAPHIE

Ablett CT, Hackett LA. Hypothenar Hammer Syndrome: Case reports and Brief Review. Clinical Medicine & Research. 2008; 1:3-8.

Bergan J, Conn J, Trippel OH. Severe Ischemia of the Hand. Ann Surg. 1970:301-307.

Boabaid R, Soler JM, Martorell A, Lisbona C, Lerma R, Callejas JM. Síndrome del martillo hipotenar. A próposito de un caso. Angiología. 1994;4:121-125.

Carpentier PH, Biro Ch, Jiguet M, Maricq HR. Prevalence, risk factors, and clinical correlates of ulnar artery occlusion in the general population. J Vasc Surg. 2009;50(6):1333-1339.

Cercueil JP, Becker F, Holtzmann P, Krause D. Artériografie de la main. J Rad. 1997;667:679.

Conn JJr. Bergan JJ, Bell JL. Hypothenar hammer syndrome: Posttraumatic digital ischemia. Surgery. 1970;68:1122-1128.

Cooke RA. Hypothenar hammer syndrome: a discrete syndrome to be distinguished from a hand-arm-vibration syndrome. Occup Med. 2003; 53:330-324.

De Faucal PH, Planchon B, Dupas B, Dupas A, Geraut P. Intérêt de l'échografie dans le diagnostic de la pathologie post traumatique de l'artère cubitale, chez le travailleur manuel. J Mal Vasc. 1991;16:9-12.

Gaylis H, Kushlick AR. The Hypothenar Hammer Syndrome. SA Med J. 1976; 50:125-127.

Jagenburg A. Goyen M, Hirschelmann R, Carstens IM, Kröger K. Das Hypothenar-Hammer-Syndrom – Ursachen, Folgen und diagnostische Aspekten. Forschr Röntgenstr. 2000; 172:295-300.

Klyscz T, Jünger M, Duda S, Rassner G. Hypothenar-Hammer-Syndrom als seltene Ursache eines Raynaud-Syndroms. Hautartz. 1996;47:382-386.

Letzel S, Rose DM, Buchta M. Hypothenar-Hammer-Syndrom. Zbl Arbeitsmed. 2003; 53:48-51.

Little JM, Ferguson DA. The incidence of the hypothenar hammer syndrome. AMA Arch Surg. 1972;105(5):684-685.

Marie I, Hervé F, Primard E, Cailleux N, Levesque H. Long-Term Follow-up of hypothenar hammer syndrome. Med. 2007;6:334-343.

Mosquera D, Goldman M. An unusual variant of hypothenar hammer syndrome. Br J Ind Med. 1988; 45:568-569.

Nitecki S, Anekstein Y, Karram T, Peer A, Bass A. Hypothenar hammer syndrome: Apropos of six cases and Review of the Literature. Vascular 2008; 16(5):279-282.

Nuber V, Dill-Müller D, Tilgen W. Das Hypothenar-Hammer-Syndrom als seltene Ursache einer akralen Zirkulationsstörung. Phlebol. 2002;31:94-99.

Pineda CJ, Weisman MH, Bookstein JJ, Saltzstein SL. Hypothenar hammer syndrome. Form of reversibel Raynaud's fenomenon. Am J Med. 1985;79(5):561-570.

Rodoni D. Gallino A. Tutta P, Lepori M. «Hypothenar-Hammer-Syndrome» - une cause rare d'ischémie des membres supérieurs. Schweiz Med Forum. 2002;28:688-690.

Röhrl T. Das Hypothenar-Hammer-Syndrom. Ergebnisse einer multizentrischen Fall-Kontroll-Studie zur Erfassung beruflicher und ausserberuflicher Risiken, Dissertation 2008.

Stober R. Durchblutungsstörungen an der oberen Extremität. In: Wirth CJ, Zichner L, Martini AK (eds). Orthopedie und orthopedische Chirurgie. Ellenbogen, Unterarm, Hand. Stuttgart, Georg Thieme Verlag, 2003, pp 329-350.

Scharnbacher J, Scherhag H, Letsel S. Arbeitsmedizinischer Fallbericht eines bilateralen Hypothenar-Hammer-Syndroms. Arbeitsmed Socialmed Umweltmed. 2006; 41:348-351.

Thomson A, House R. Hand-arm vibration syndrome with concomitant arterial thombosis in the hands. Occup Med. 2006; 56:317-321.

Van de Walle PM, Moll FL, De Smet AA. The hypothenar Hammer Syndrome: Update and Literature Review. Acta Chir Belg. 1998; 98:116-119.

Villalba-Munera V, Vásquez-Medina C. Síndrome del martillo hypotenar con aneurysma de la arteria cubital. Angiología. 2009;61(5):265-269.

Von Rosen S. Ein Fall von Thrombose in der Arteria ulnaris nach Einwirkung von stumpfer Gewalt. Acta Chir Scand. 1934; 73:500-5006.

Vayssairat M, Deburne C, Cormier JM, Bruneval P, Laurian C, Juillet Y. Hypothenar hammer syndrome: seventeen cases with long-term follow-up. J Vasc Surg. 1987; 5:838-843.

Vayssairat M. Syndrome du marteau hypothénar. In: Kieffer E, Godeau P (eds). Maladies artérielles non athérosclereuses de l'adulte. Pithiviers, Editions ARCV. 1994; pp:119-123.

Wandtke J, Spitzer R, Olsson HE, Welcht E. Traumatic thenar ischemia. Am J Roentgenol. 1976;127:569-571.

Zweig J, Lie KK, Posch JL, Larsen RD. Thrombosis of the Ulnar artery following blunt trauma to the hand. J Bone Joint Surg Am; 1969; 51: 1191-1198.



AGENCE FÉDÉRALE DES RISQUES PROFESSIONNELLES

Avenue de l'Astronomie 1, 1210 Bruxelles
Tél. 02 272 20 00 • www.fedris.be

E.R. : Pascale Lambin – Avenue de l'Astronomie 1 - 1210 Bruxelles - Dépôt légal : D/2021/14.014/25